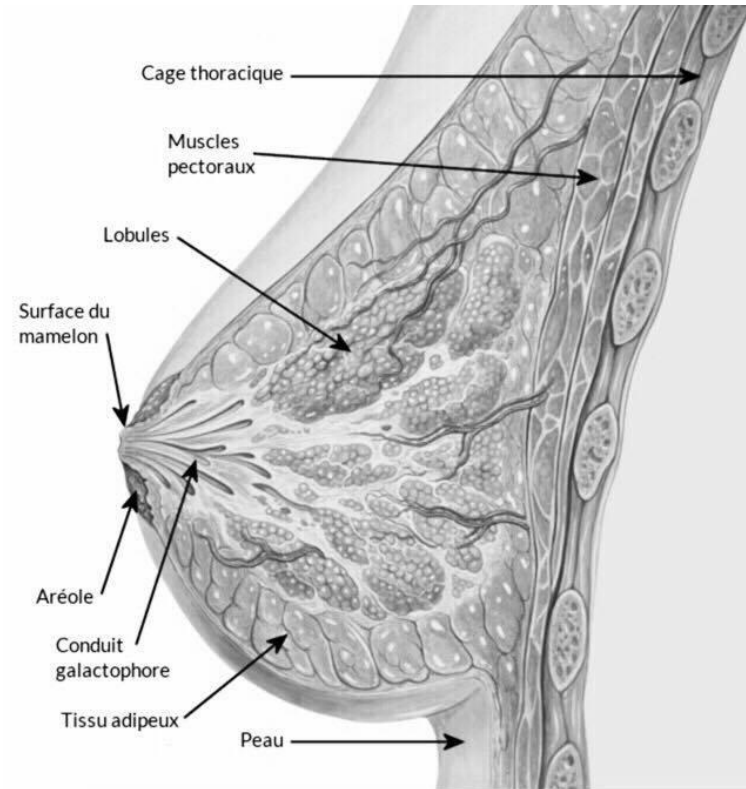
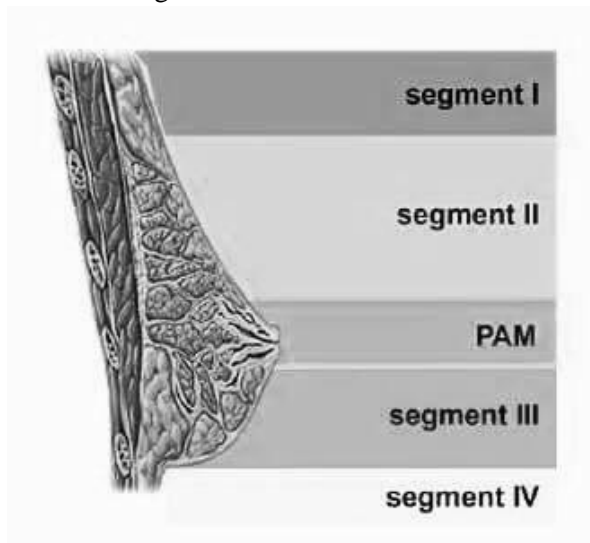


**I) Segments et anatomie du sein**

**Schéma 1** : coupe en vue latérale du sein



**Schéma 2** : segmentation du sein en vue latérale



Schémas 3 : segmentation du sein



**Segment I** : part de la clavicule jusqu'au sillon sus-mammaire

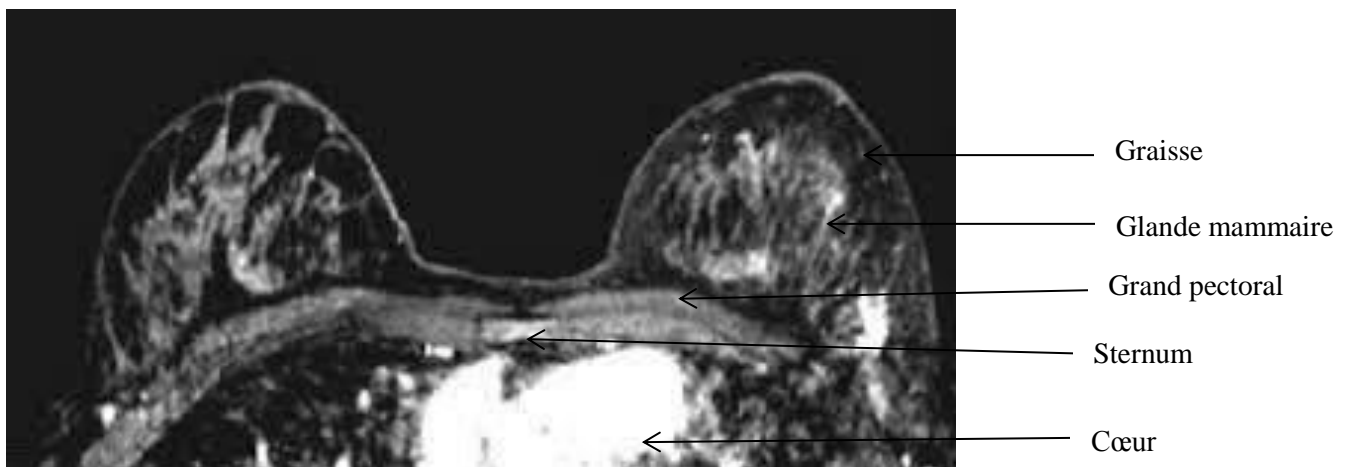
**Segment II** : part du sillon sus-mammaire à la PAM, il est légèrement convexe puis devient concave avec l'âge, il regarde en haut et en avant

**PAM** : la Plaque Aréolo-mammaire regarde en haut et en dehors légèrement

**Segment III** : part de la PAM au sillon sous-mammaire, le sein est convexe à ce niveau là

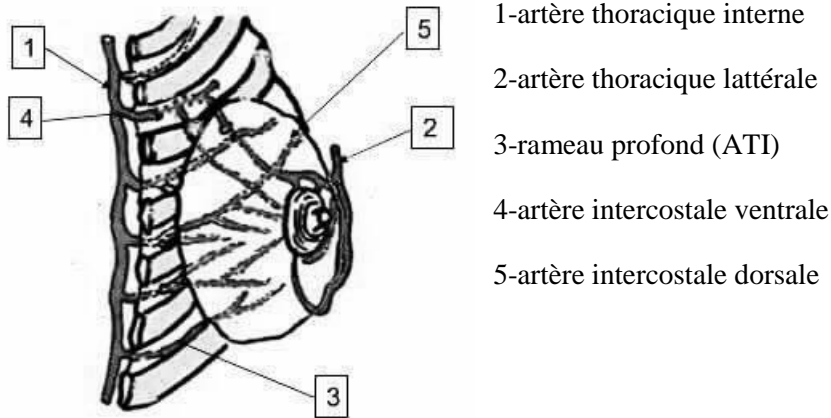
**Segment IV** : prolonge la peau thoracique sous le sein, après le sillon mammaire

Schéma 4 : IRM du sein (vue supérieure)

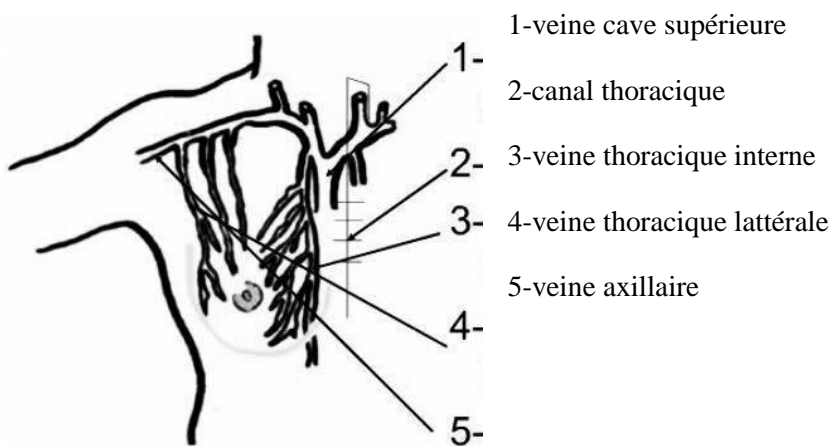


## II) Vascularisation et drainage lymphatique du sein

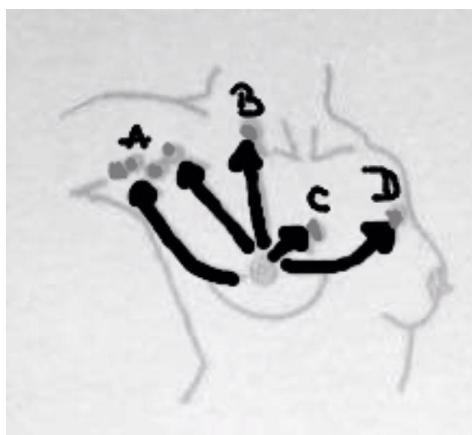
**Schéma 1 : artères du sein**



**Schéma 2 : veines du sein**



**Schéma 3 : drainage lymphatique du sein**



- A : groupe de ganglions axillaire homolatéral
- B : groupe de ganglions supra claviculaire
- C : groupe de ganglions thoracique interne
- D : groupe de ganglion axillaire controlatéral

