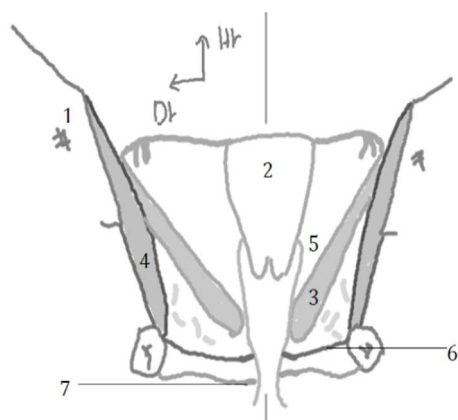


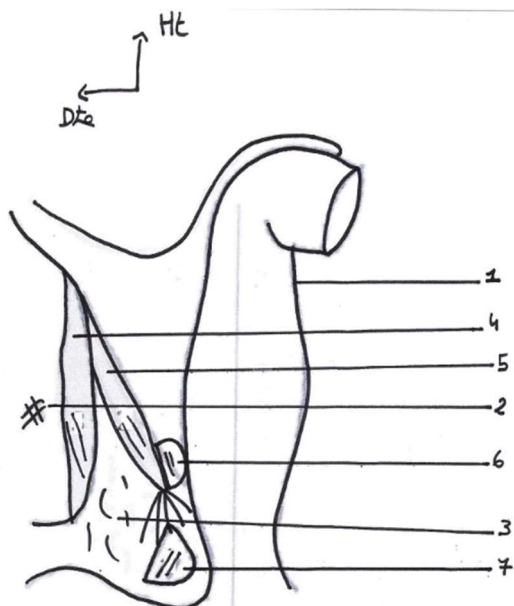
## FICHE ED3 UE7 : Le périnée chez la femme

### Schéma 1 : Coupe coronale de la région antérieure du périnée



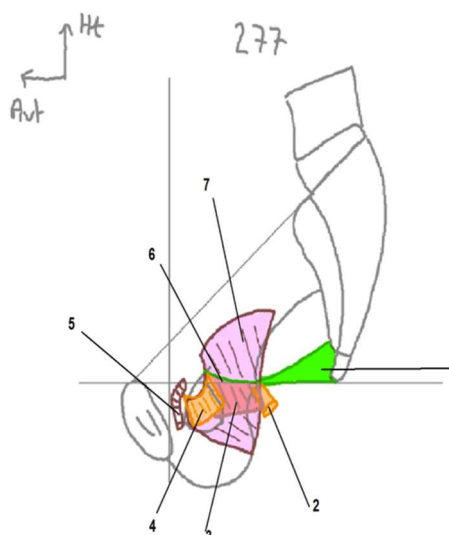
1. Os coxal
2. Utérus
3. Muscle élévateur de l'anus
4. Muscle obturateur interne
5. Fente uro-génitale
6. Etage moyen
7. Etage inférieur

### Schéma 2 : Coupe de la région postérieure du périnée



- 1- Rectum et Canal anal
- 2- Tubérosité ischiatique
- 3- Espace adipeux
- 4- Muscle obturateur interne
- 5- Faisceau ilio coccygien du muscle élévateur de l'anus
- 6- Faisceau pubo coccygien du muscle élévateur de l'anus
- 7- Muscle sphinctère externe de l'anus

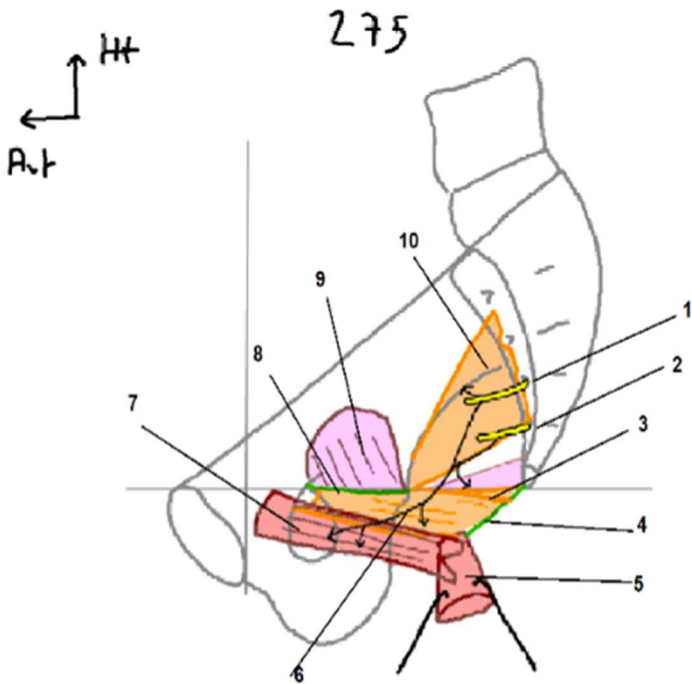
### Schéma 3 : Coupe sagittale du petit bassin (1)



- 1- Ligament sacro-épineux
- 2- Chef ischiatique du faisceau ilio-coccygien du muscle élévateur de l'anus
- 3- Chef iliaque du faisceau ilio-coccygien du muscle élévateur de l'anus
- 4- Chef pubien du faisceau ilio-coccygien du muscle élévateur de l'anus
- 5- Faisceau pubo-coccygien (un seul chef) du muscle élévateur de l'anus
- 6- Arc tendineux du muscle élévateur de l'anus
- 7- Muscle obturateur interne

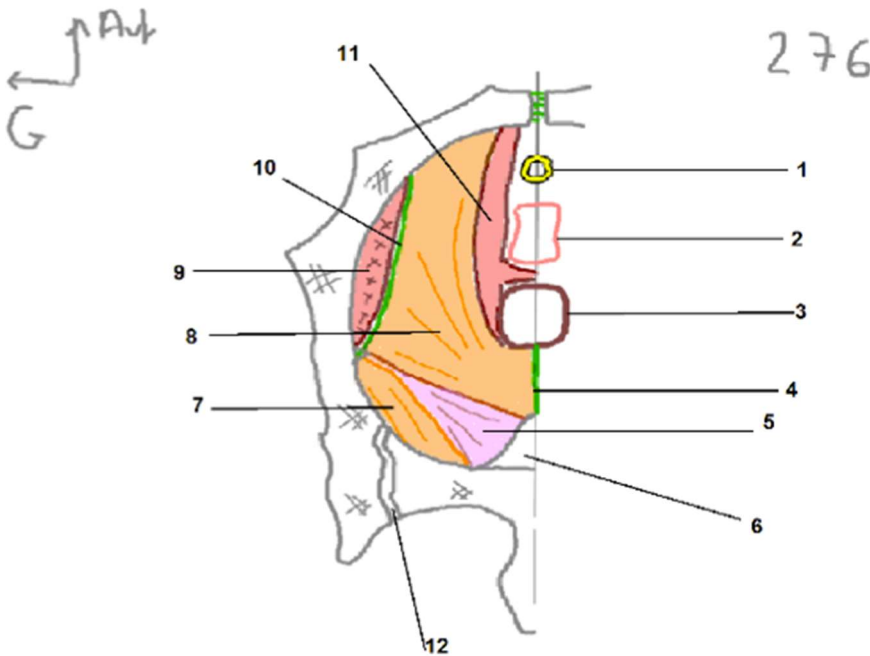
1

**Schéma 3 : Coupe sagittale du petit bassin (2)**



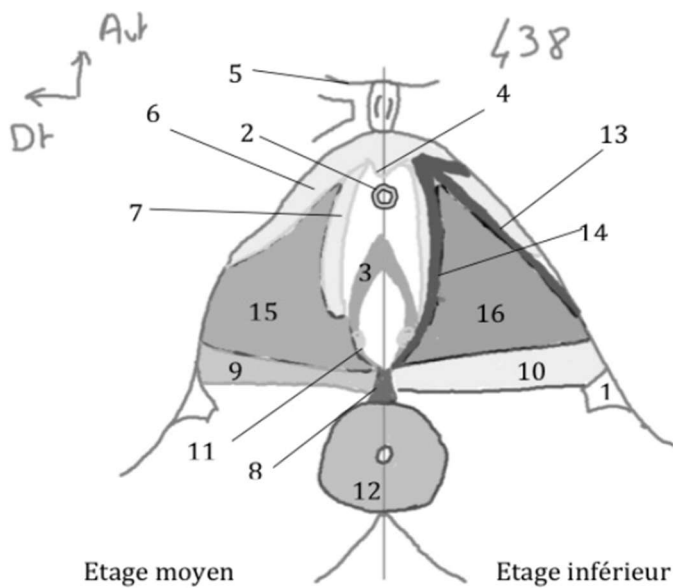
1. Racine S3
2. Racine S4
3. faisceau ilio-coccygien du muscle élévateur de l'anus
4. ligament ano-coccygien
5. Canal anal
6. Nerf du muscle élévateur de l'anus
7. Faisceau pubo-coccygien du muscle élévateur de l'anus
8. Arc tendineux du muscle élévateur de l'anus
9. Muscle obturateur interne
10. Muscle piriforme

**Schéma 4 : Vue supérieure du petit bassin**



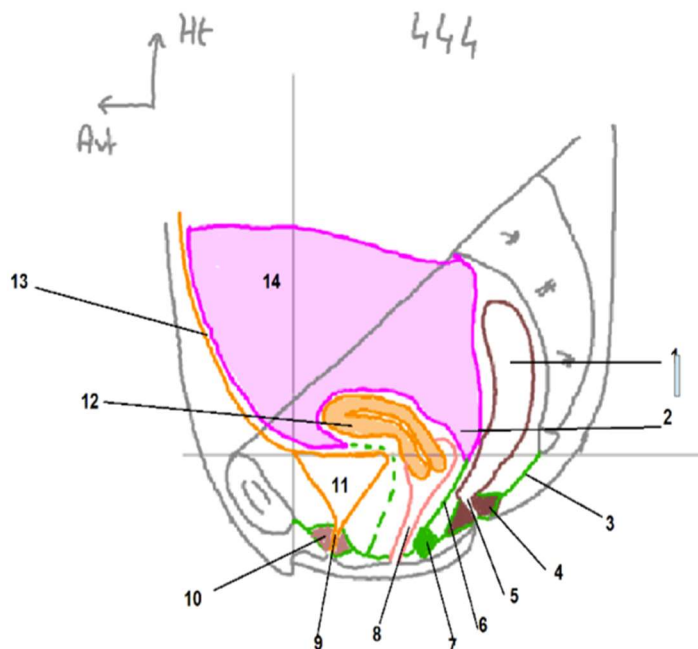
1. Urètre
2. Vagin
3. Rectum
4. Ligament ano-coccygien coccyx
5. Muscle coccygien
6. Coccyx
7. Muscle piriforme
8. Faisceau ilio-coccygien du muscle élévateur de l'anus
9. Muscle obturateur interne
10. Arc tendineux du muscle élévateur de l'anus
11. Faisceau pubo-coccygien du muscle élévateur de l'anus
12. Articulation sacro-iliaque

**Schéma 5 : Vue supérieure des muscles périnéaux**



- 1- Epine ischiatique
- 2- Urètre
- 3- Vagin
- 4- Clitoris
- 5- Pubis
- 6- Corps caverneux
- 7- Bulbe du vestibule
- 8- Centre tendineux du périnée
- 9- Muscle transverse profond du périnée
- 10- Muscle transverse superficiel du périnée
- 11- Glande vestibulaire majeure
- 12- Sphincter externe du canal anal
- 13- Muscle ischio caverneux
- 14- Muscle bulbo spongieux
- 15- Fascia inférieur du diaphragme uro génital
- 16- Fascia superficiel du périnée

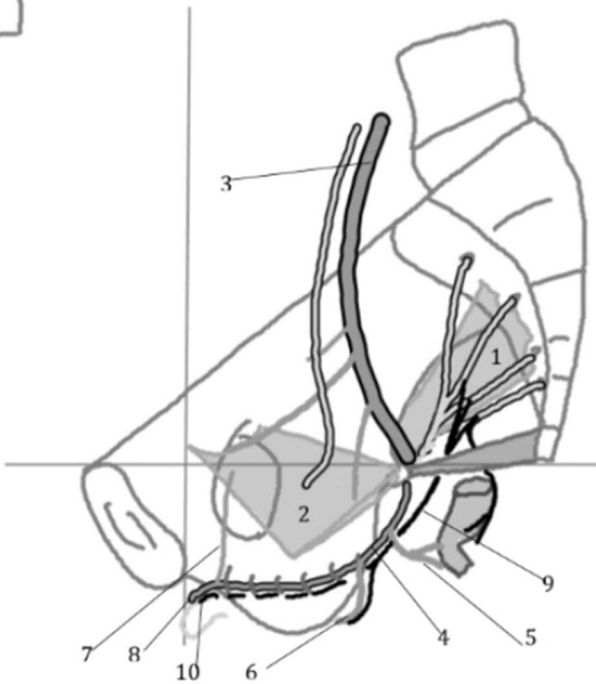
**Schéma 6 (444) coupe sagittale du petit bassin**



1. Rectum
2. Excavation recto-utérine ou cul de sac de Douglas
3. Ligament ano-coccygien
4. Muscle sphinctère externe du canal anal
5. Canal anal ( angle à 90°)
6. Septum recto-utérin ou aponévrose de Dénonvilliers
7. Centre tendineux du périnée
8. Vagin
9. Urètre
10. Muscle sphinctère externe de l'urètre
11. Vessie
12. Utérus
13. Ouraque
14. Péritoine

505

Ht  
Avt



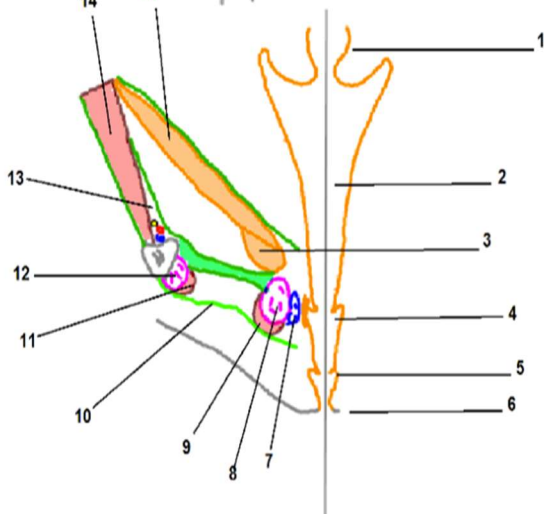
**Schéma 7 (505) : Innervation et vascularisation du périnée**

- 1- Muscle piriforme
- 2- Muscle élévateur de l'anus
- 3- Artère iliaque interne
- 4- Artère pudendale interne
- 5- Artère rectale inférieure
- 6- Artère périnéale
- 7- Artère vésicale antérieure
- 8- Artère dorsale du clitoris
- 9- Nerf périnéal
- 10- Nerf dorsal du clitoris

**Schéma 9 – coupe antérieure de l'étage moyen**

Ht  
Dt

440



1. Col de l'utérus
2. Vagin
3. Faisceau pubo-coccygien du m. élévateur de l'anus
4. Vestibule du vagin
5. Petites lèvres
6. Grandes lèvres
7. Glandes vestibulaire majeure ou glande de Bartholin
8. Bulbe du vestibule
9. m. bulbo-spongieux
10. Diaphragme urogénital
11. M. ischio-caverneux
12. Corps caverneux
13. Canal d'Alcock ou pédicule pudendale interne
14. M. obturateur interne
15. Faisceau ilio-coccygien du muscle élévateur de l'anus