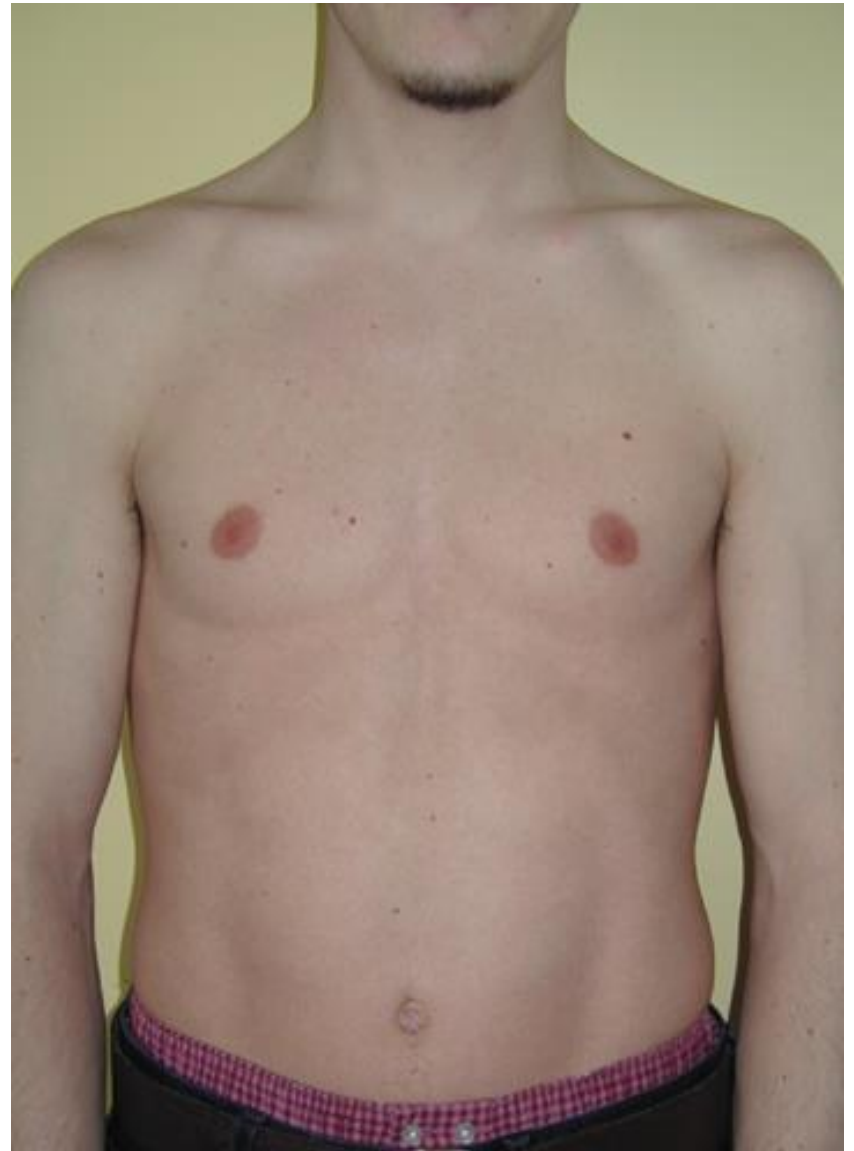
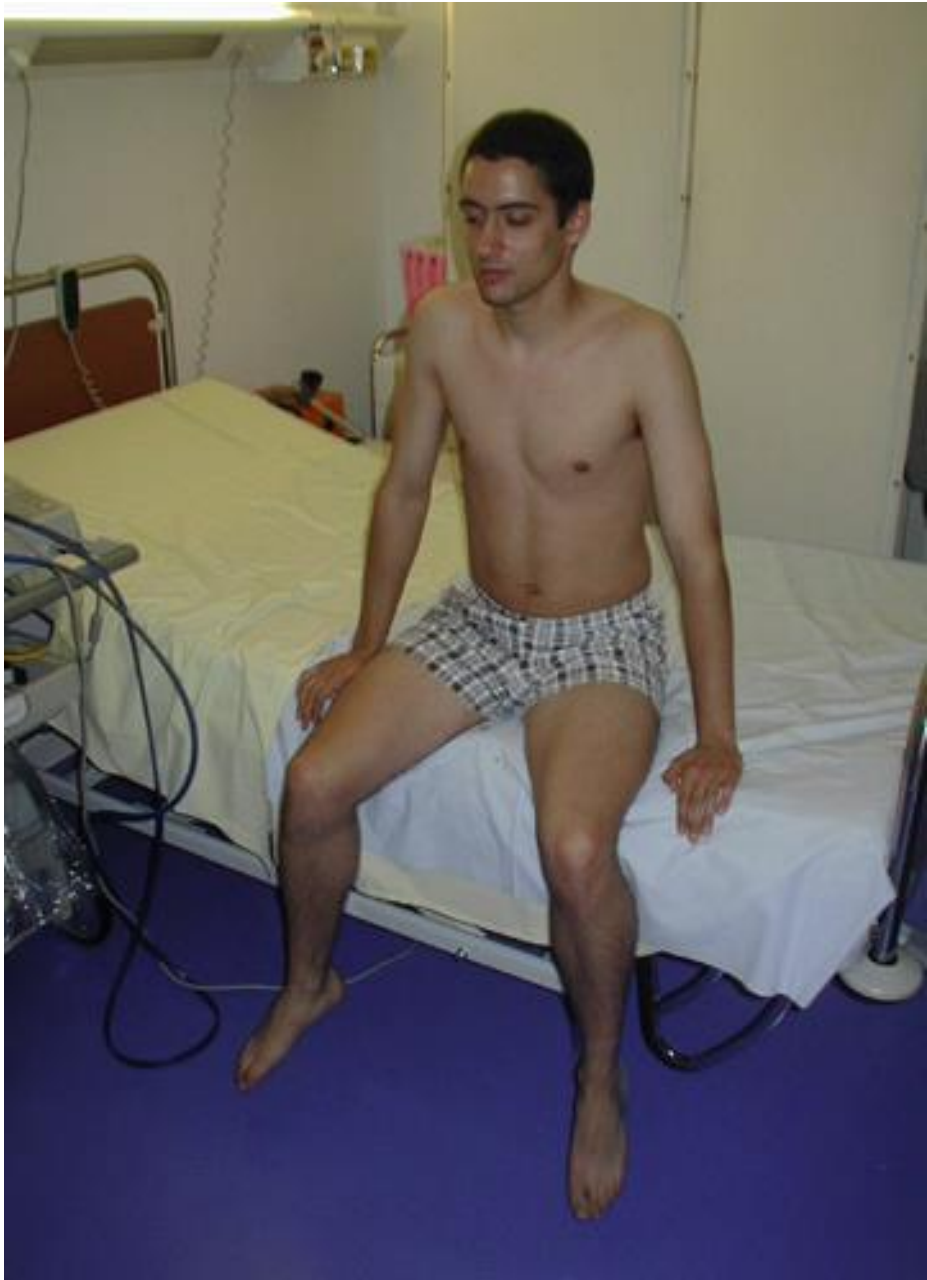
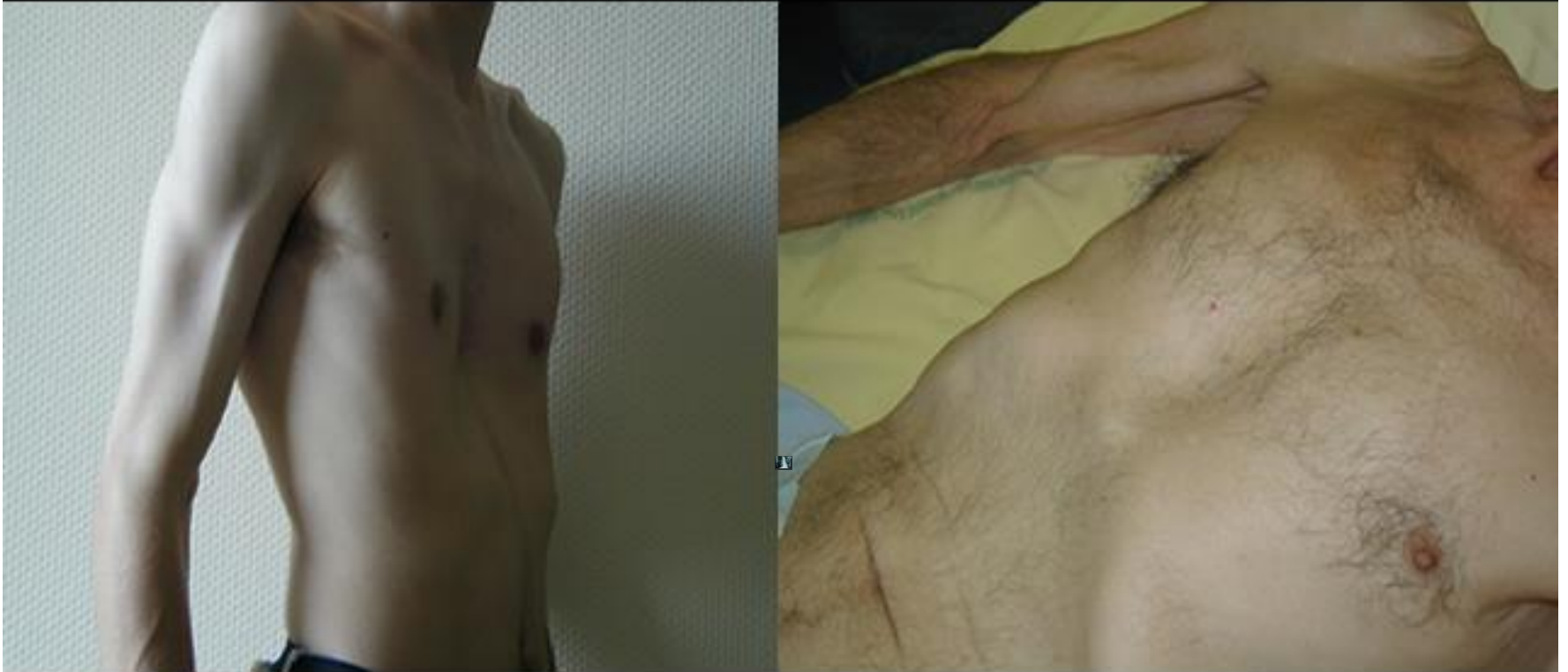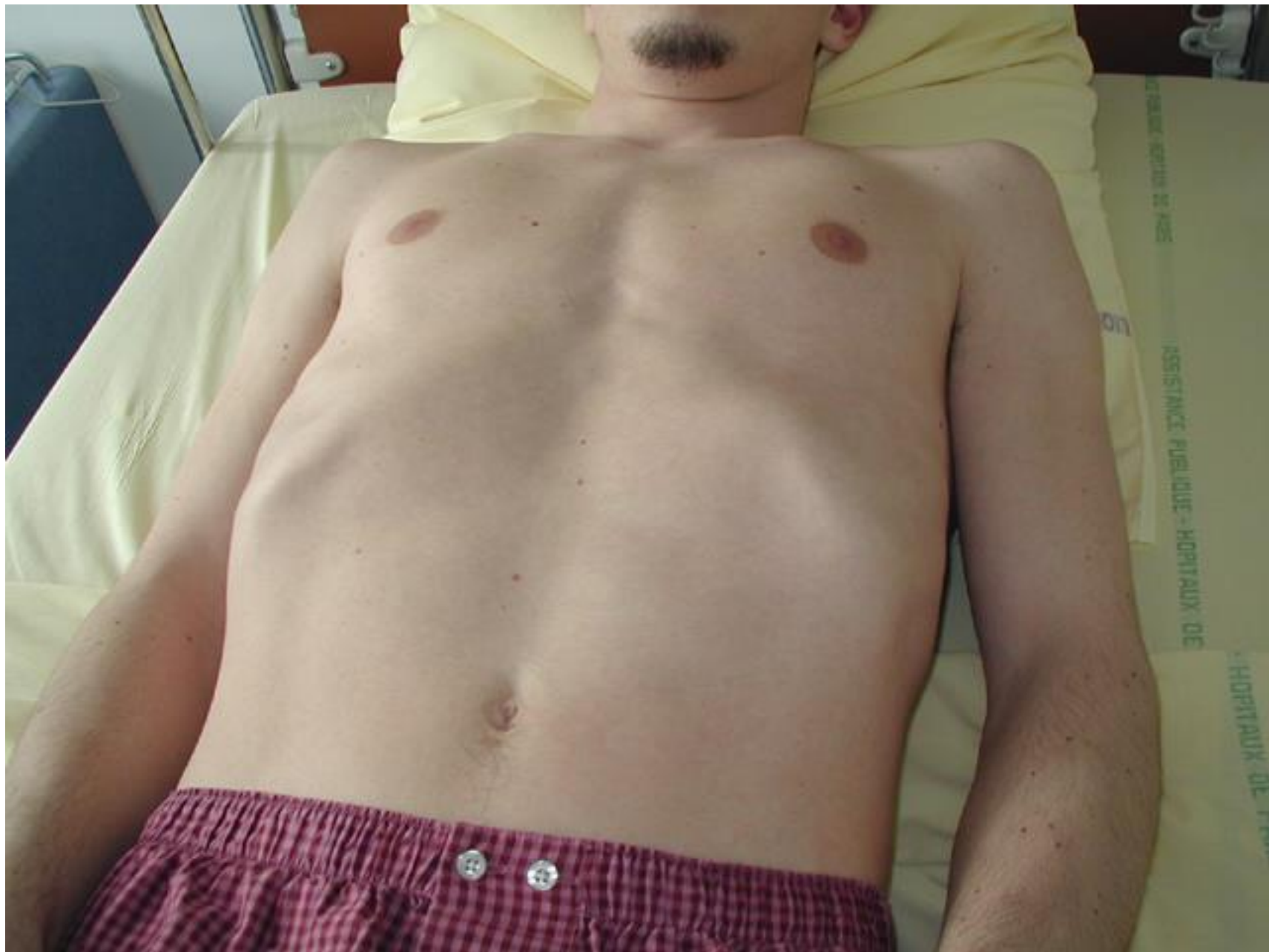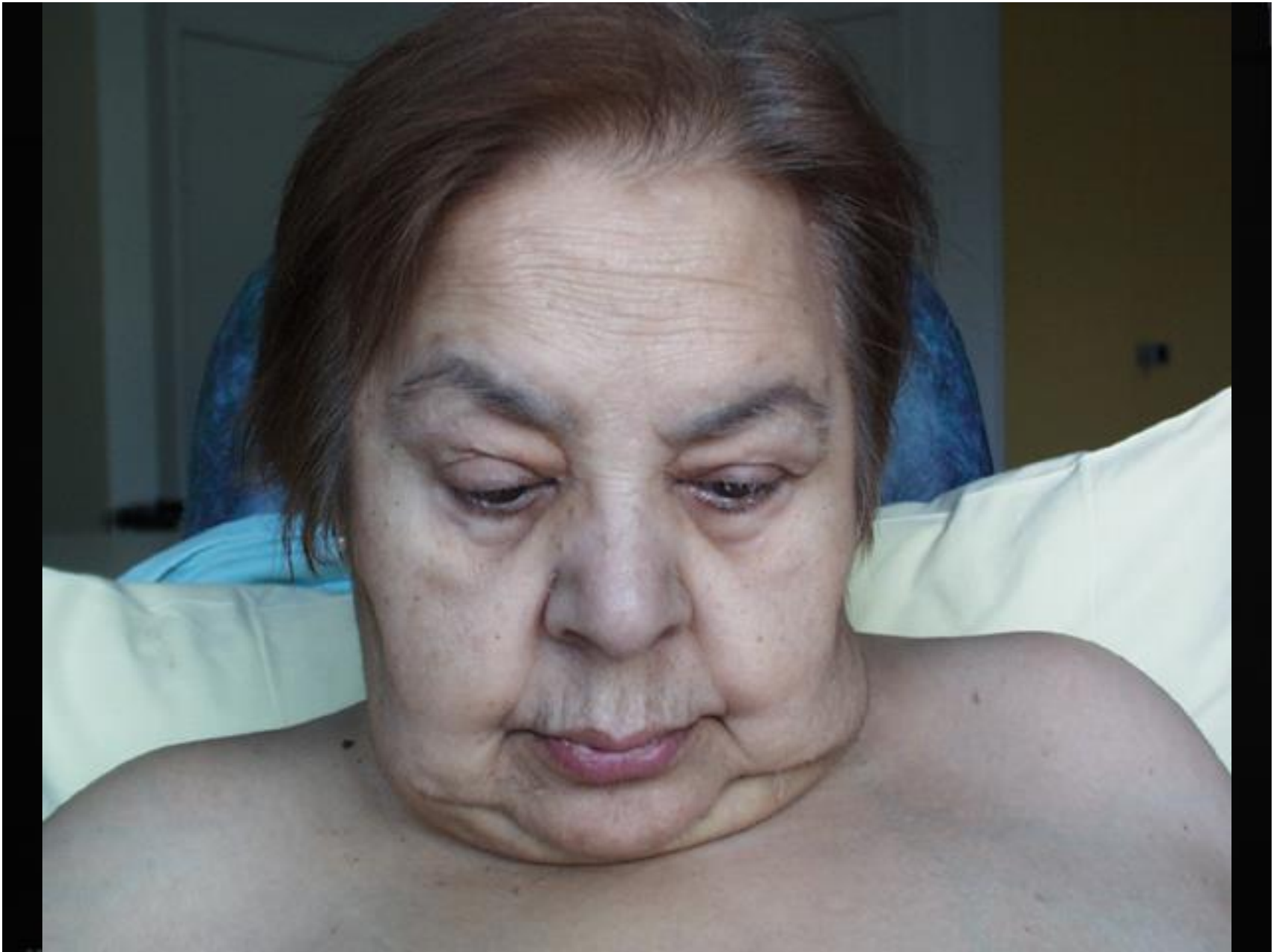


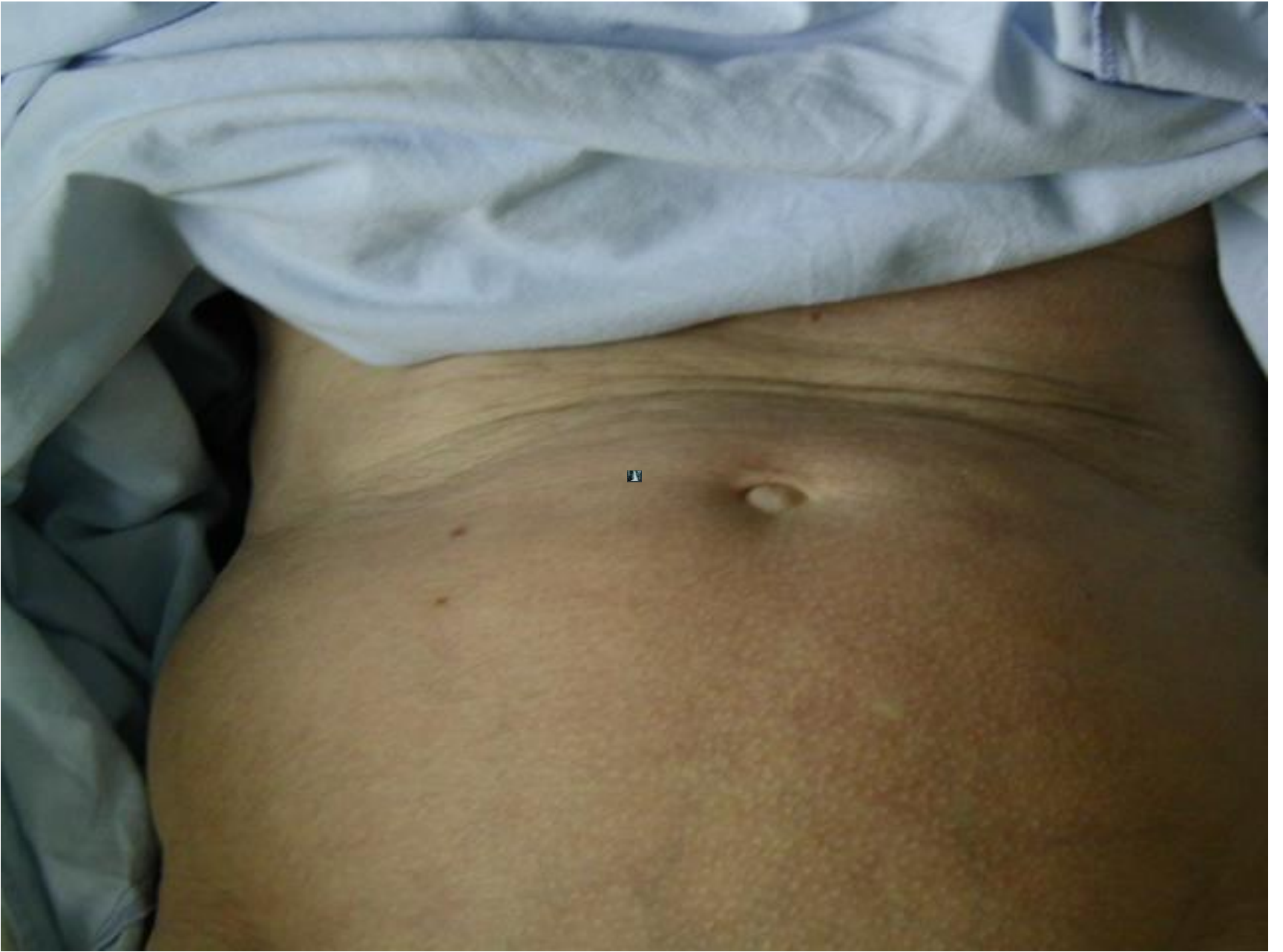11

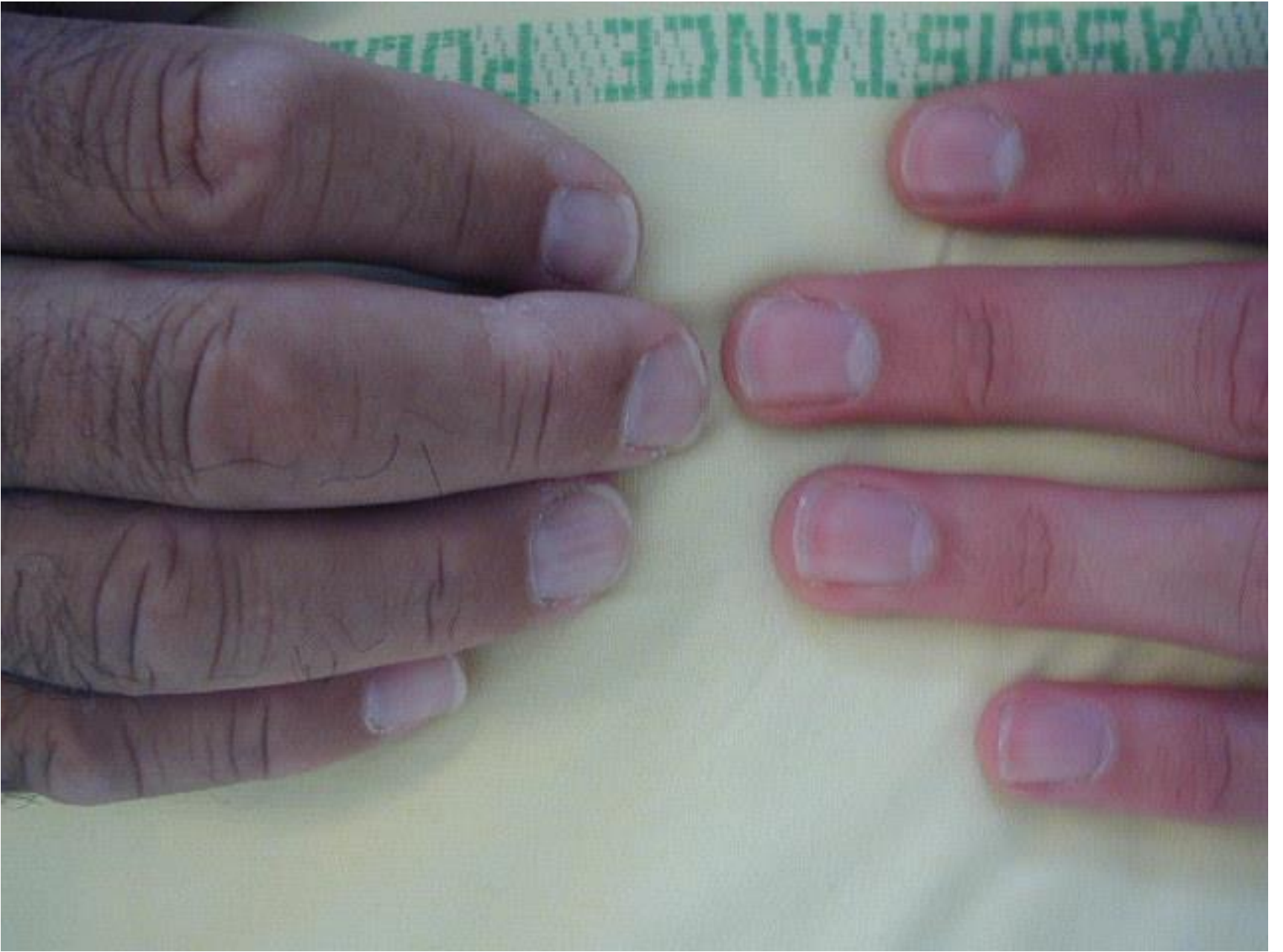

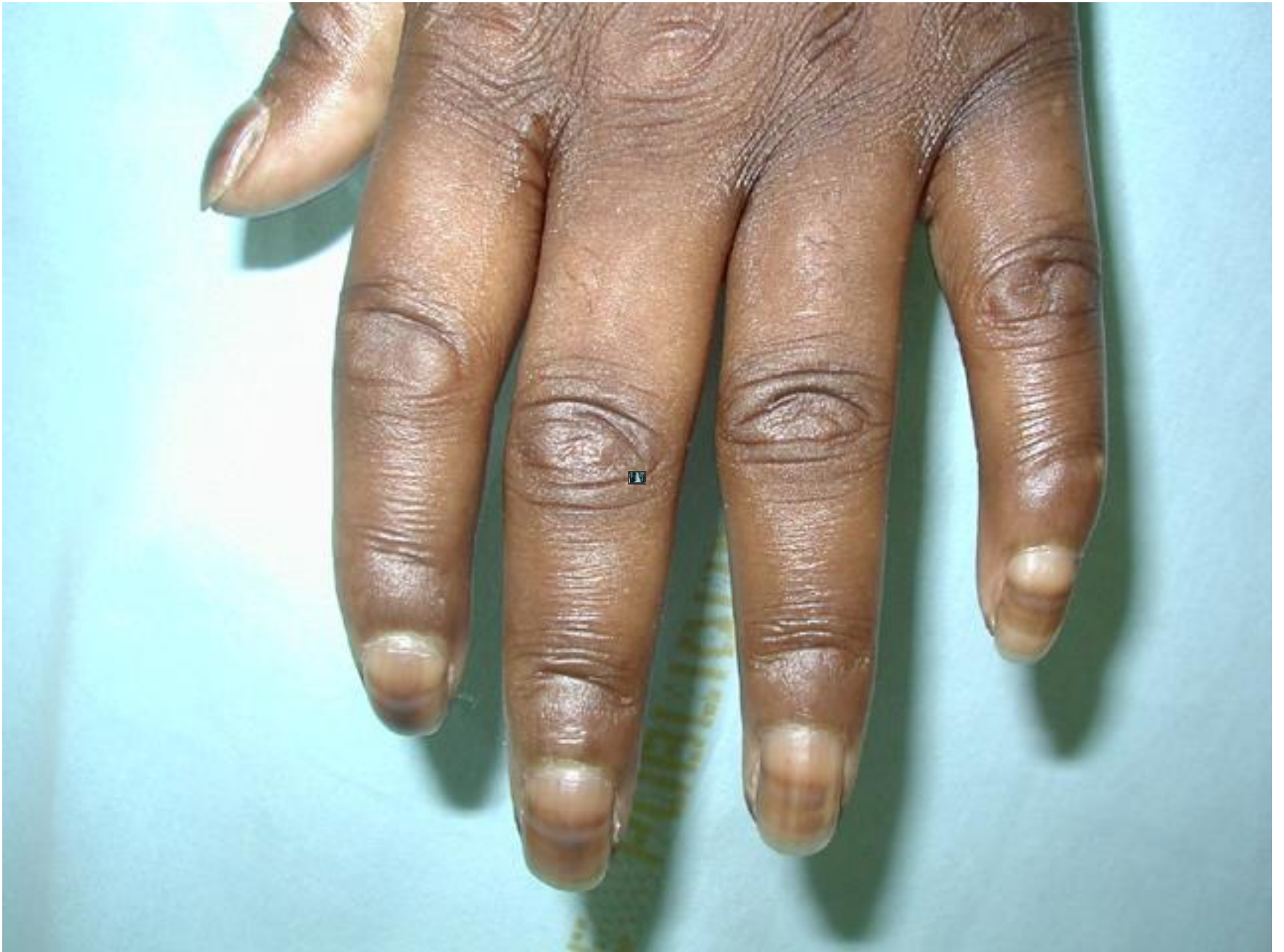**Thorax en entonnoir (pectus excavatum)**

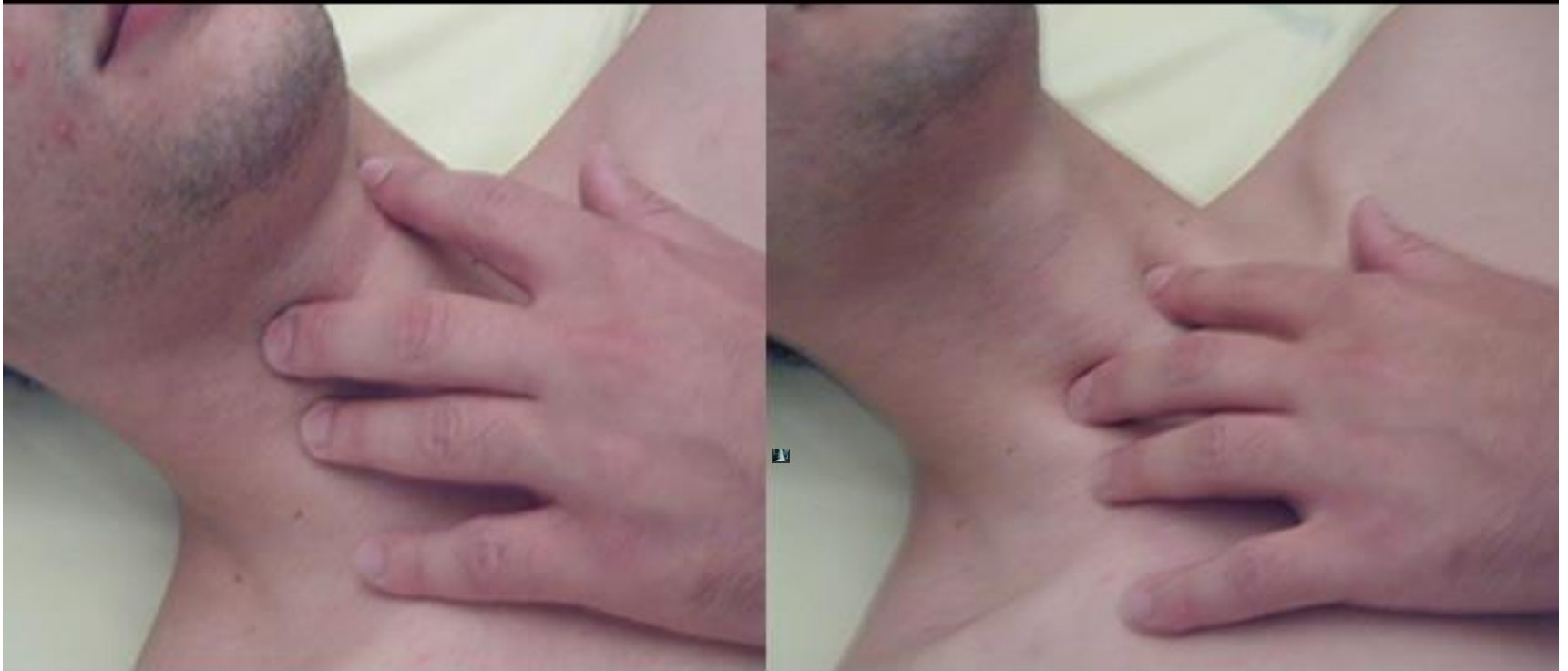






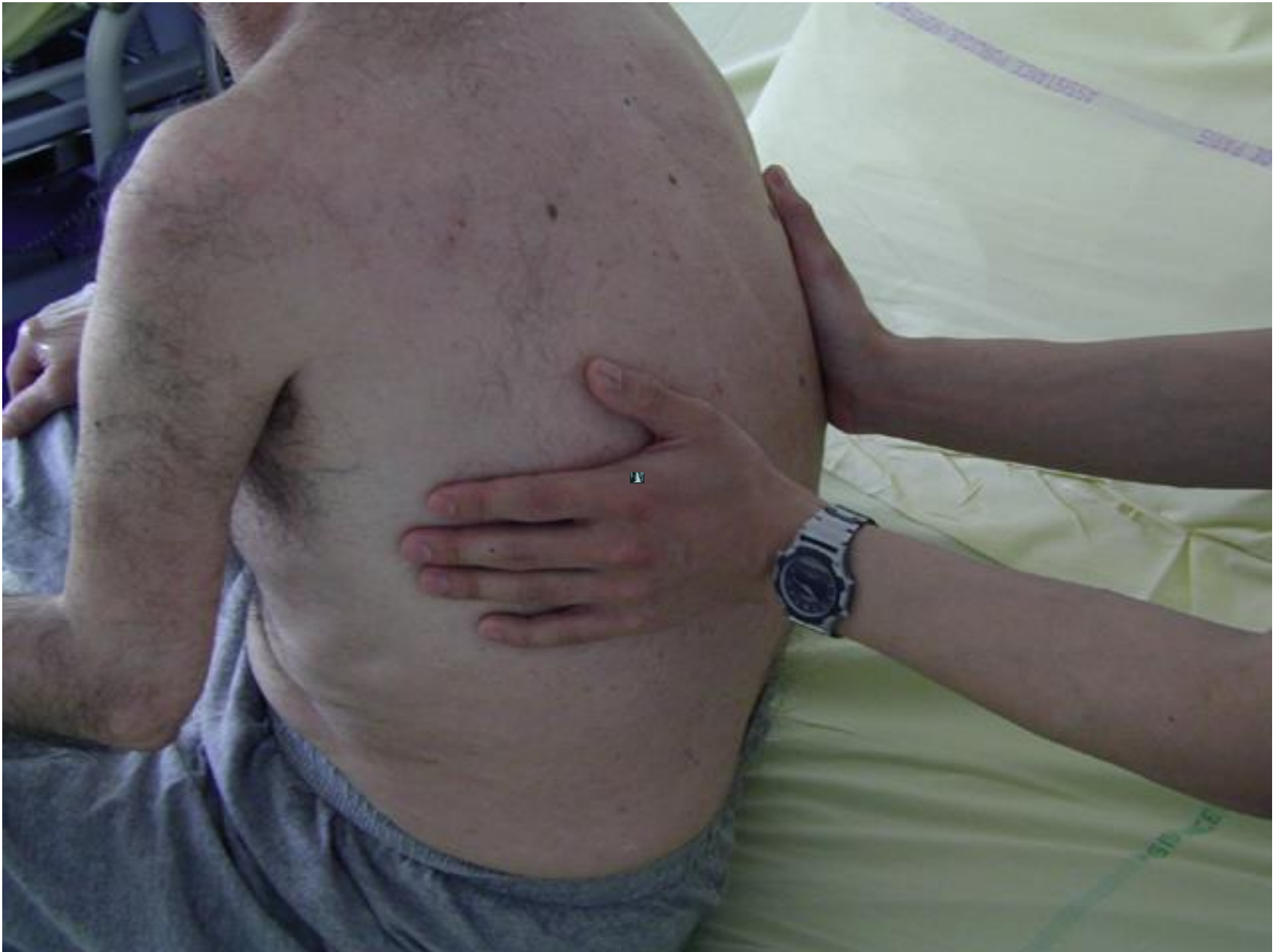


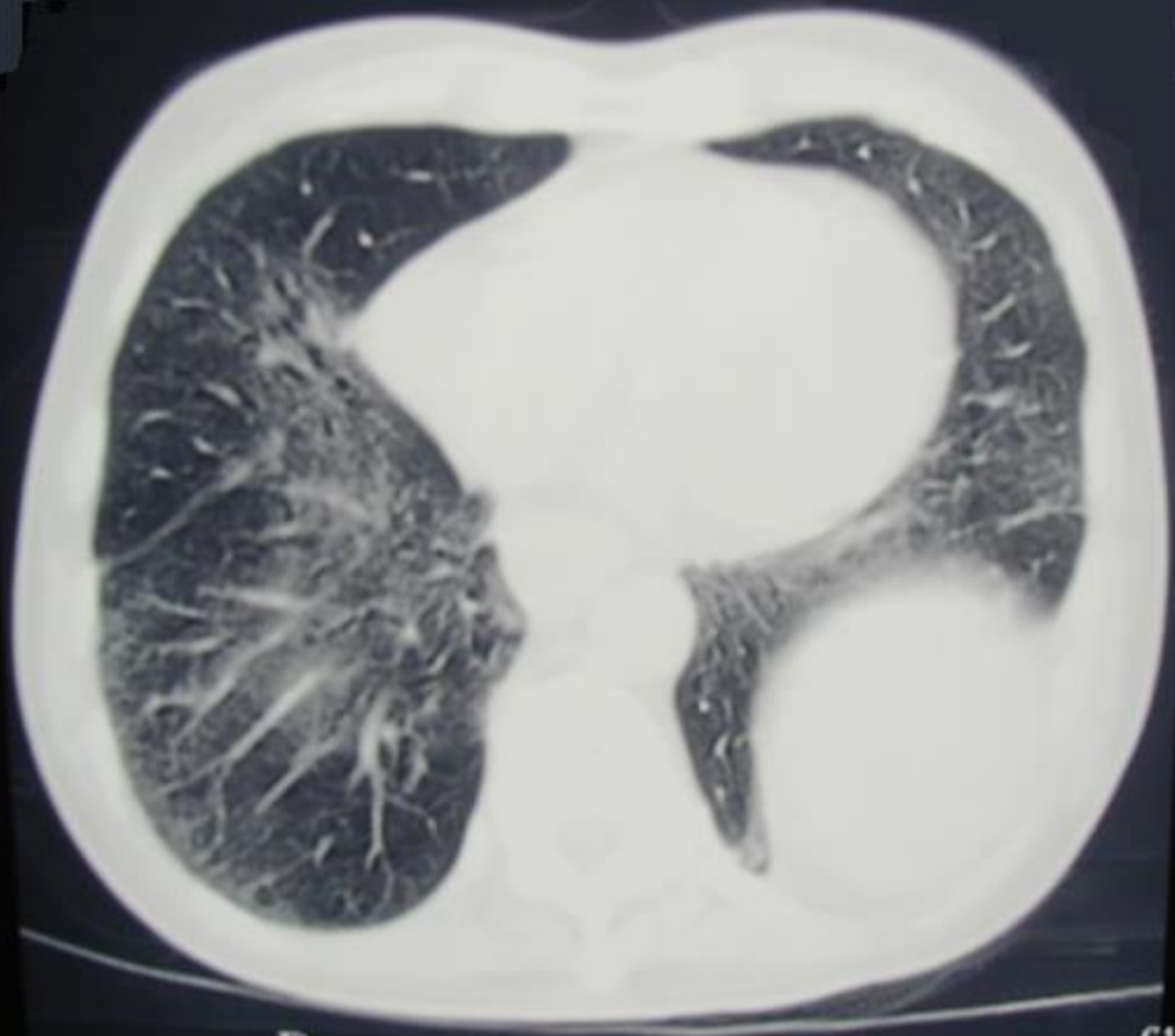

**palpation de la trachée**



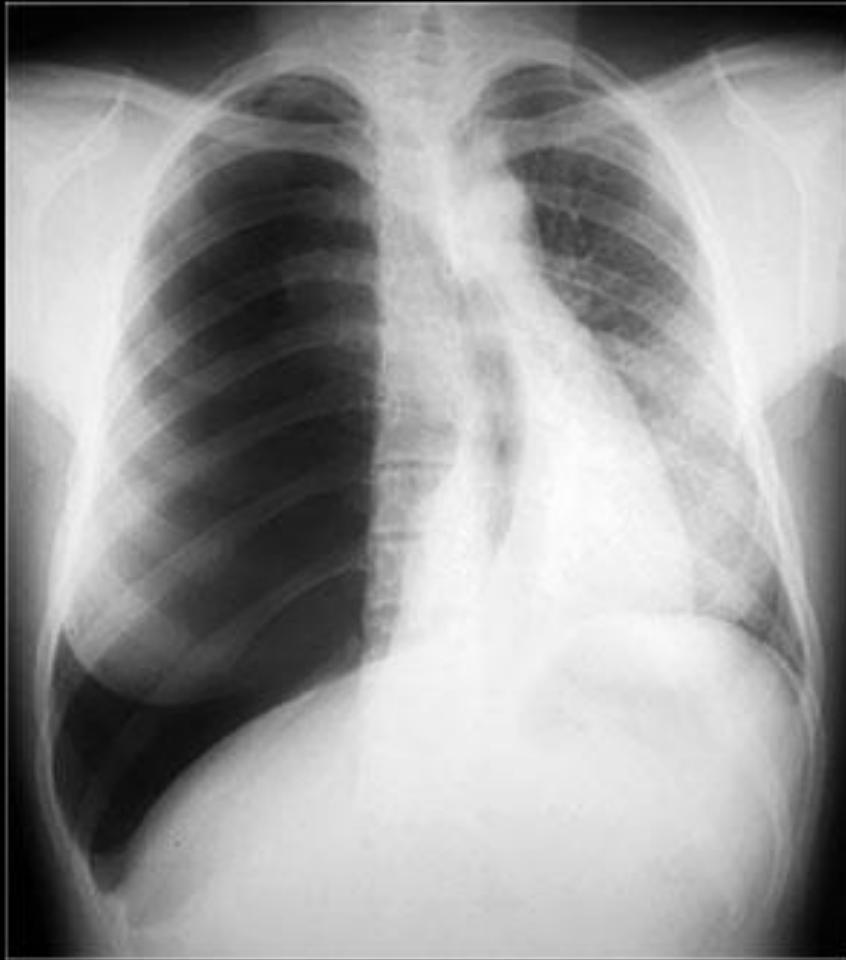



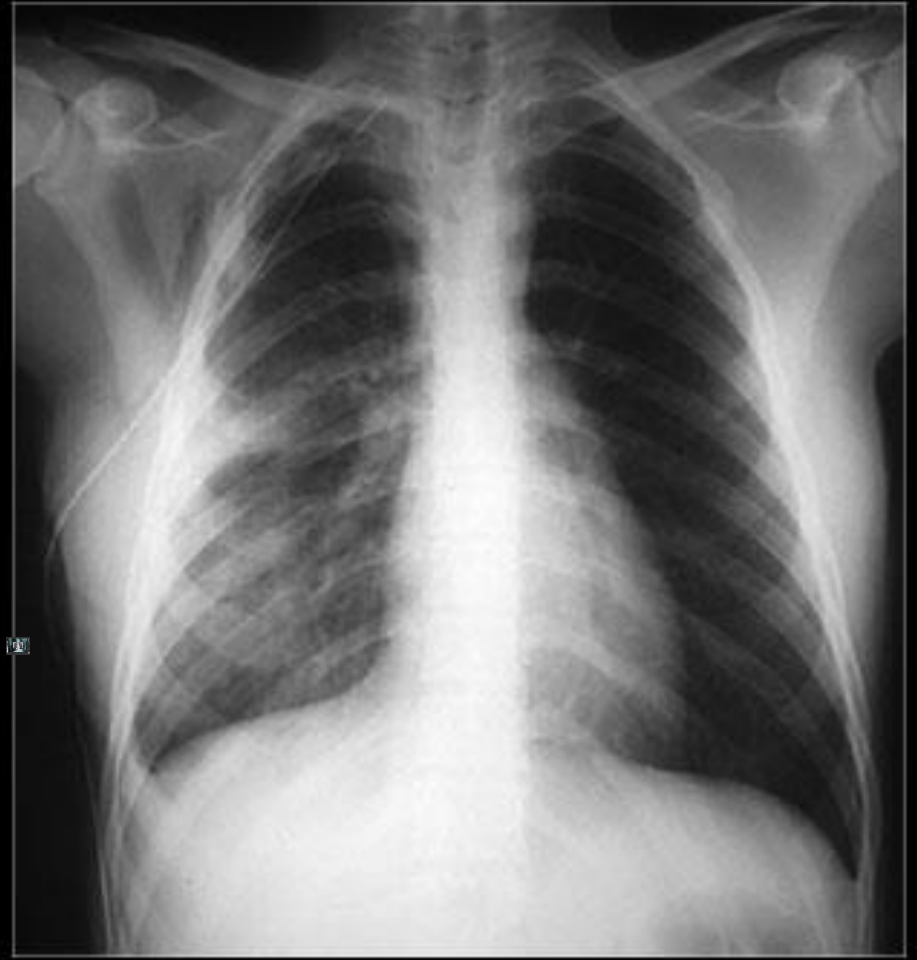
R

L

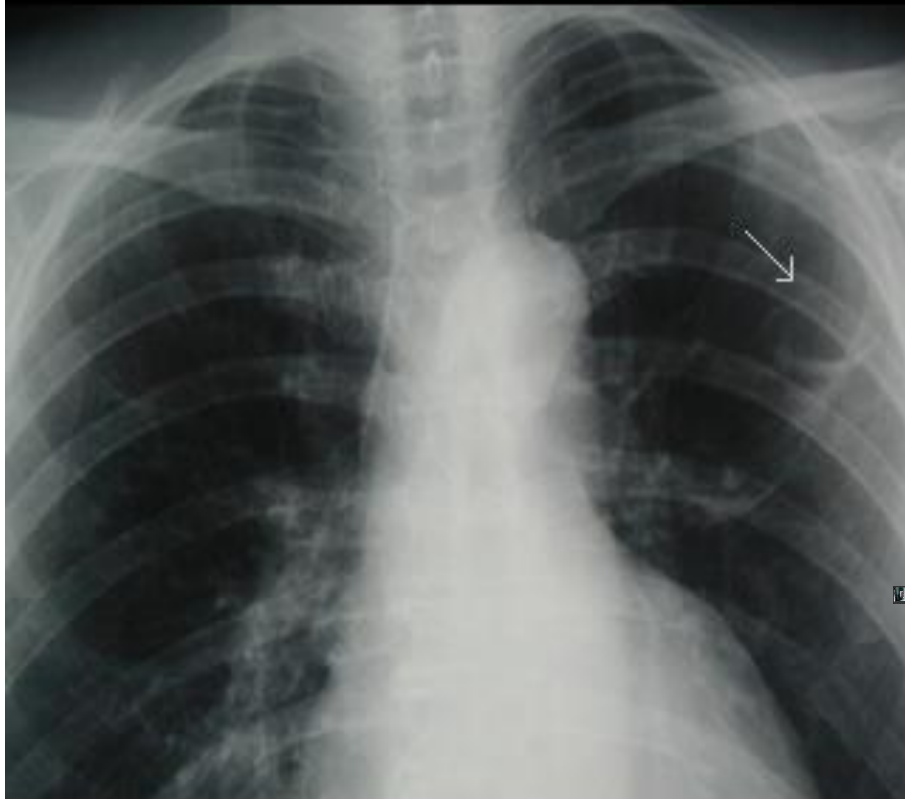
C1 -713  
M1 1622



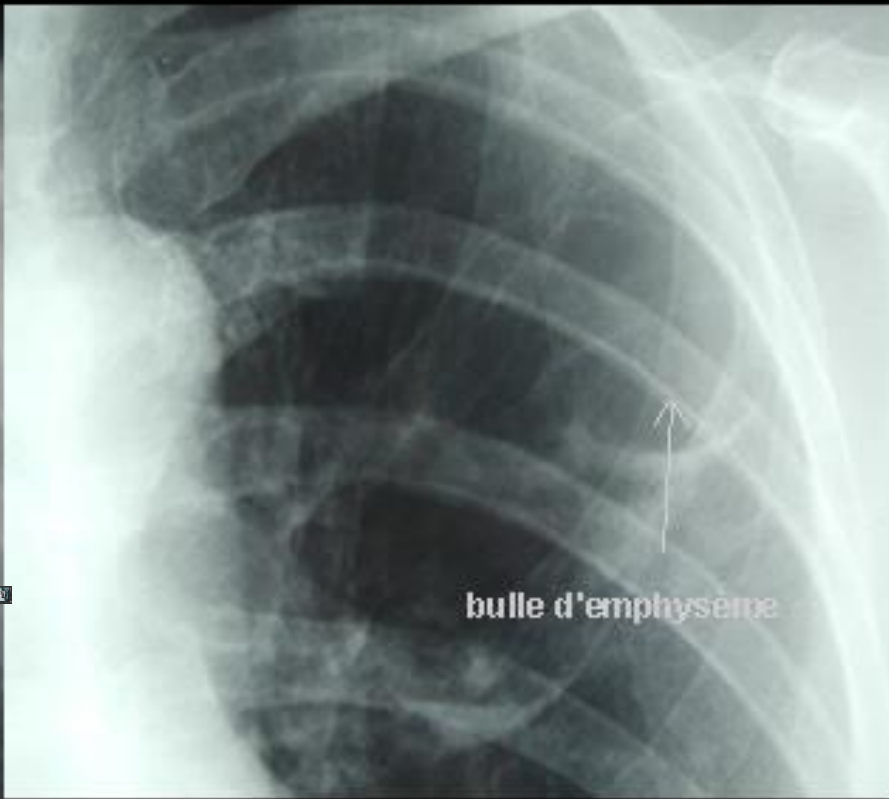
**pneumothorax (avant drainage)**



**pneumothorax (après drainage)**

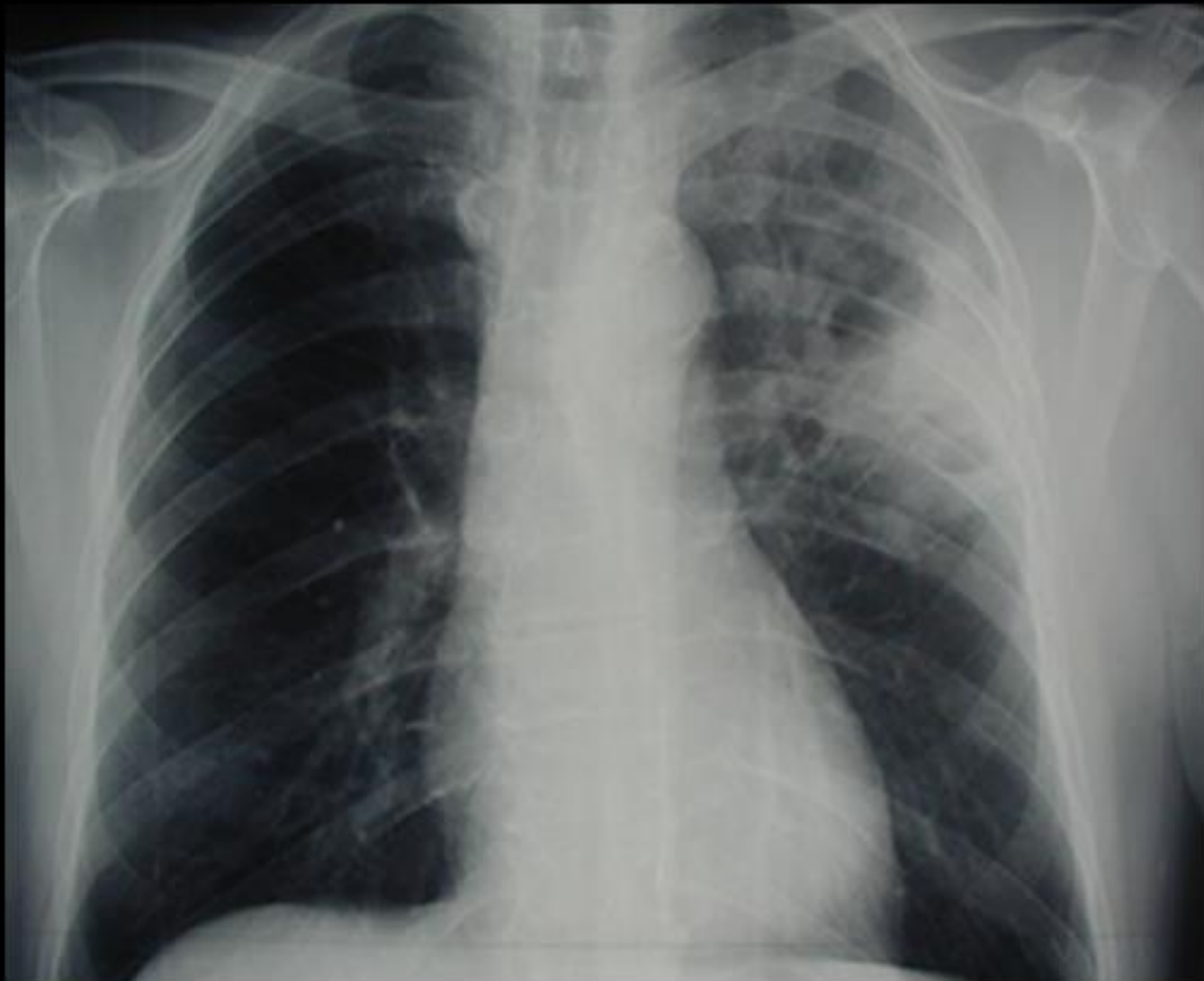


12

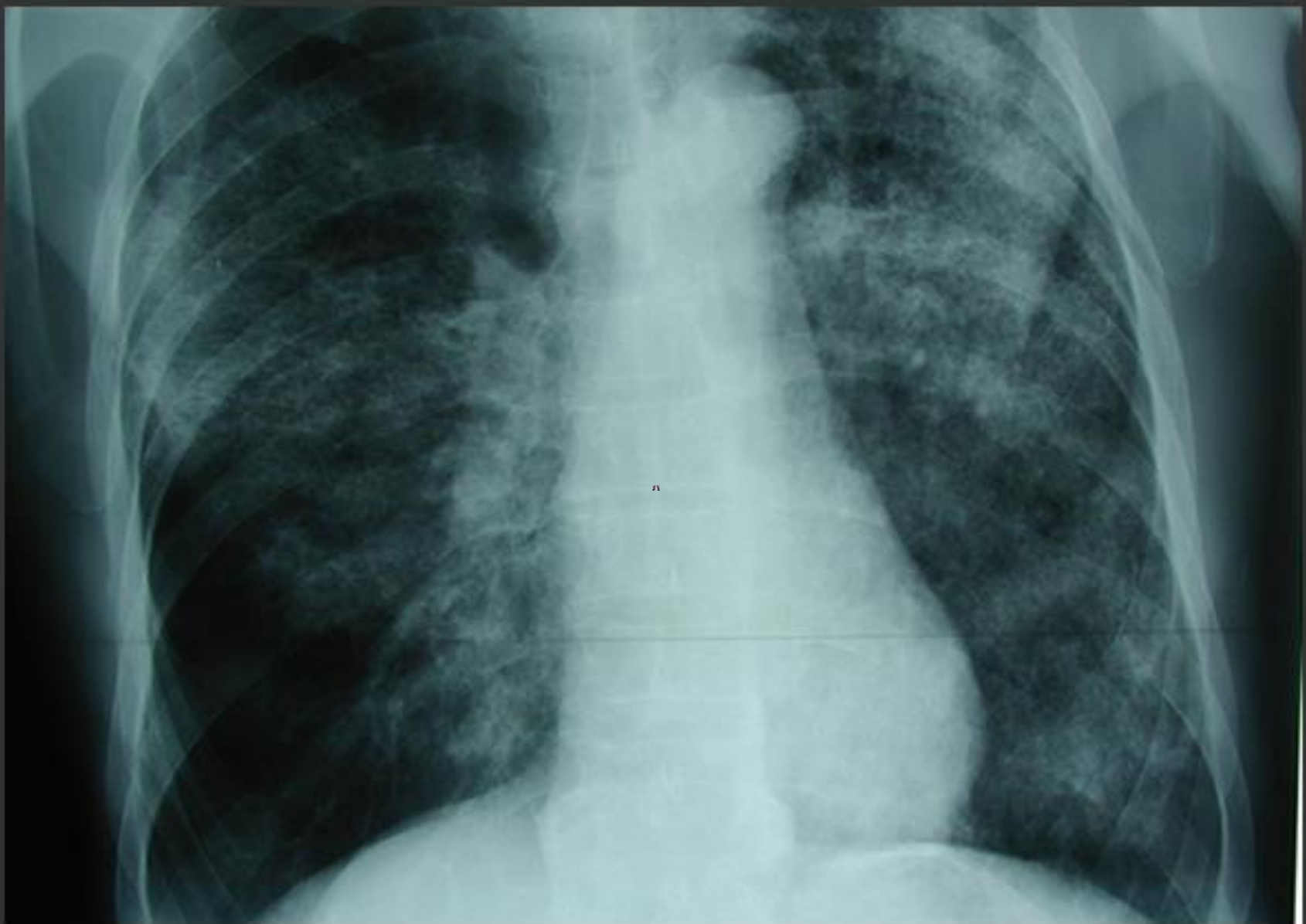

bulle d'emphyseme

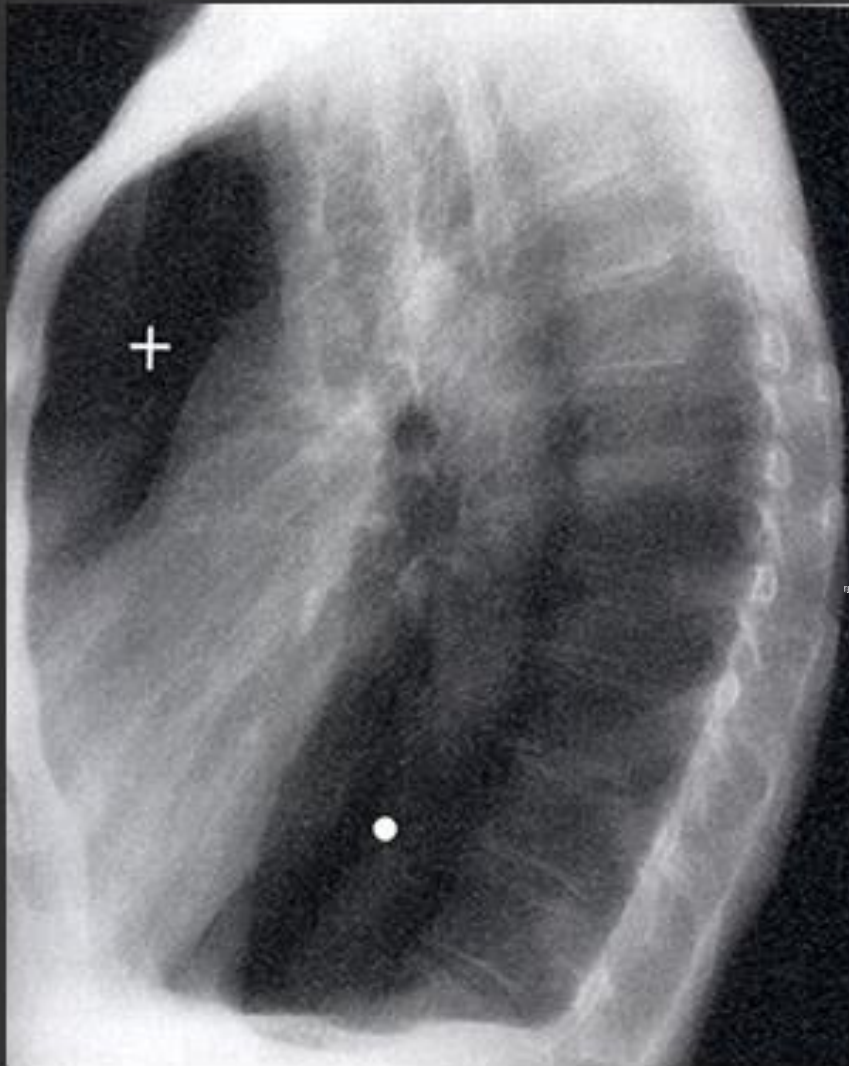
**Emphysème pulmonaire**



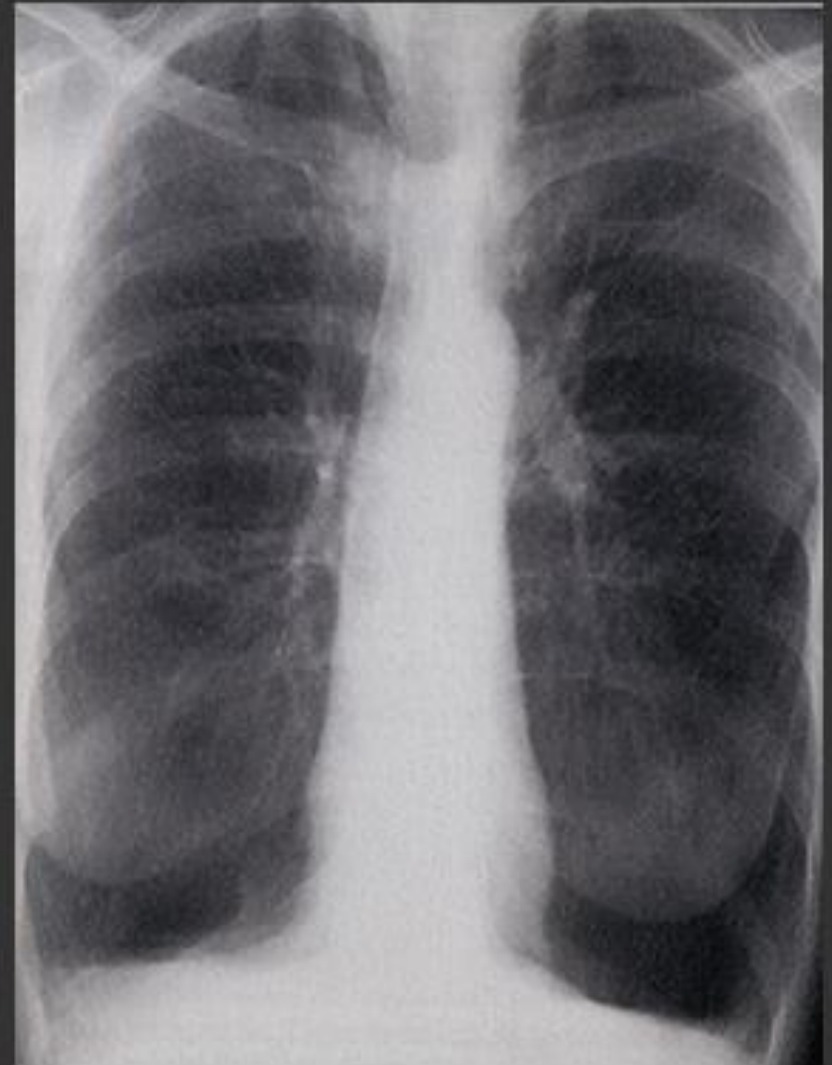
**Abcès pulmonaire**



Fibrose interstitielle pulmonaire



**distension thoracique au cours d'une crise d'asthme**  
*élargissement de l'espace rétro-sternal (+)*

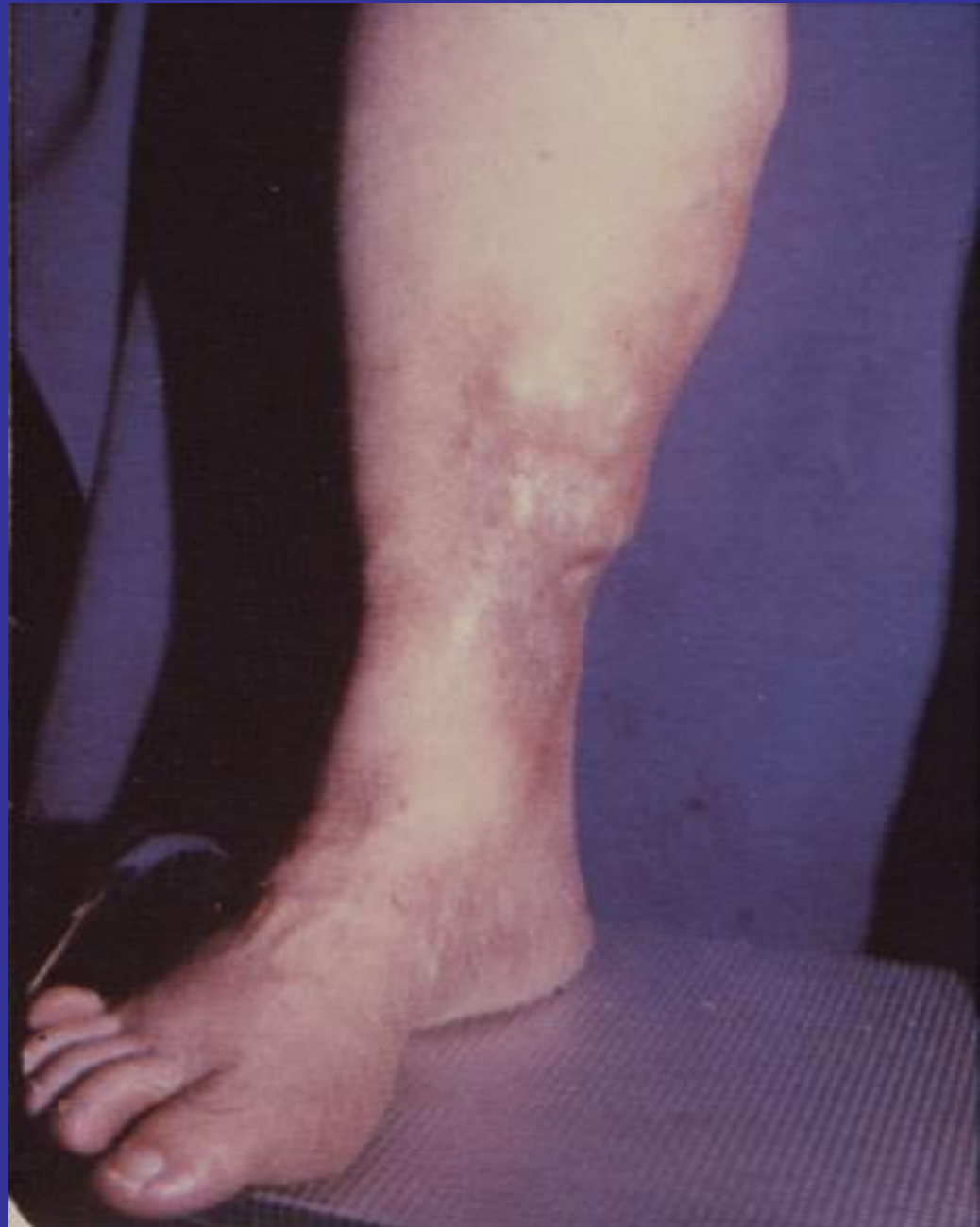

**distension thoracique au cours d'une crise d'asthme**  
*horizontalisation des côtes*  
*élargissement des espaces intercostaux*  
*aplatissement des coupes*

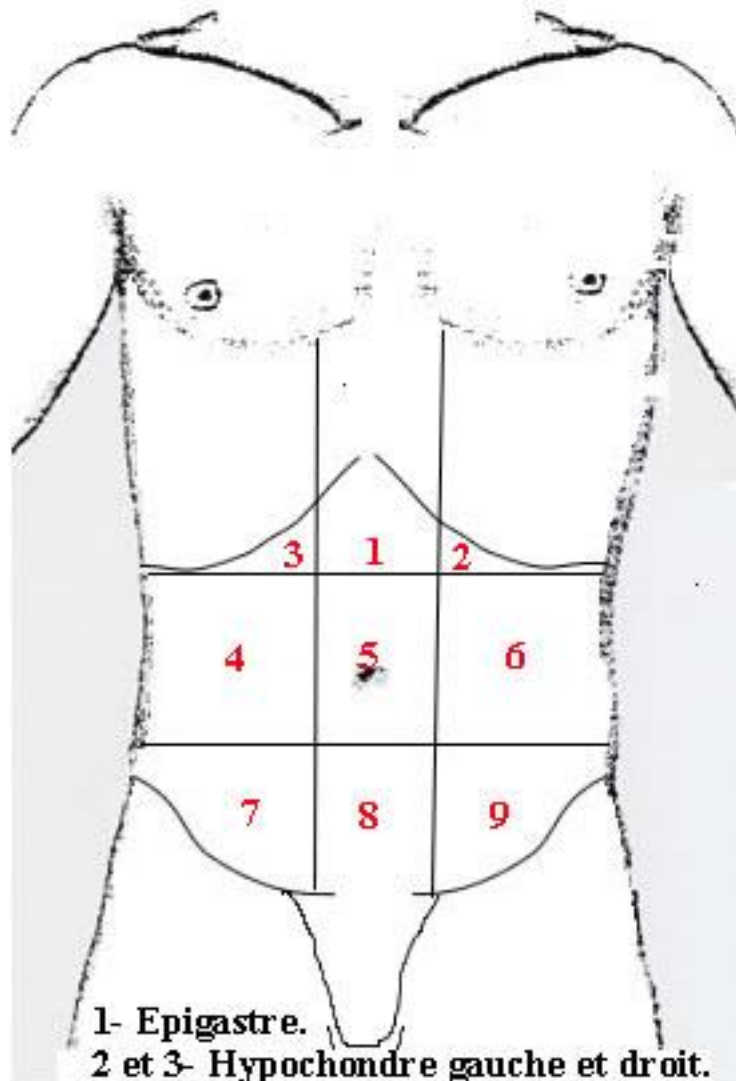
## CAS CLINIQUE N°2:

Mr Z, SDF, polonais, en France depuis 1 mois, arrive aux urgences avec une fièvre à 38 et une douleur thoracique L'examen montre un syndrome post-phlébitique et une douleur provoquée à pression face interne mollet

Eléments sémiologiques à rechercher et examens de 1<sup>re</sup> intention en faveur d'une EP







1- Epigastre.

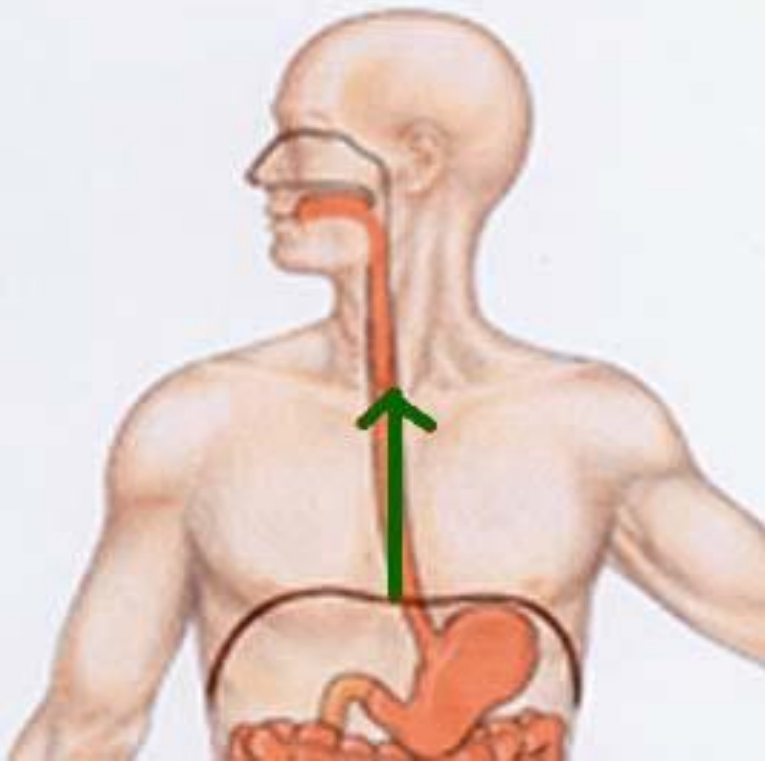
2 et 3- Hypochondre gauche et droit.

4 et 6- Flanc droit et gauche.

5- Périombilic.

7 et 9- Fosse iliaque droite et gauche.

8- Hypogastre.



RGO = Reflux gastro-oesophagien

PYROSIS

REGURGITATION ACIDE

FACTEUR POSITIONNEL

